Ueber

# Combination von Syphilis und Tuberculose im Larynx.

(Mit 5 Abbildungen.)

---

**Inaugural-Dissertation**

zur

Erlangung der Doctorwürde

**in der gesammten Medizin**

unter dem Präsidium des

**Herrn Prof. Dr. Otto Bollinger**

der

Hohen medizinischen Facultät der Ludwig-Maximilian-Universität zu München

vorgelegt von

**Ludwig Grünwald**
cand. med.

---

*Separat-Abdruck aus der Münchener Medicin. Wochenschrift.*

---

MÜNCHEN
Jos. Ant. Finsterlin
1887.

Ueber

# Combination von Syphilis und Tuberculose im Larynx.

(Mit 5 Abbildungen.)

---

## Inaugural-Dissertation

zur

Erlangung der Doctorwürde

in der gesammten Medizin

unter dem Präsidium des

**Herrn Prof. Dr. Otto Bollinger**

der

Hohen medizinischen Facultät der Ludwig-Maximilian-Universität zu München

vorgelegt von

**Ludwig Grünwald**
cand. med.

---

*Separat-Abdruck aus der Münchener Medicin. Wochenschrift.*

---

MÜNCHEN
Jos. Ant. Finsterlin
1887.

Digitized by the Internet Archive
in 2026

https://archive.org/details/IA41548316_0111

Wenn wir uns die Aufgabe stellen, Fälle von combinirten luetischen und tuberculösen Erkrankungen des Kehlkopfs zu diagnosticiren, so müssen wir zunächst die Merkmale einer jeden einzelnen dieser Localisationen maligner Dyskrasien präcisiren, um daraus die Möglichkeit einer Differentialdiagnose abzuleiten.

Aber nicht bloss von einander sind dieselben zu unterscheiden, sondern noch von einer Reihe anderer destructiver Processe, die im Larynx vorzukommen und öfters sogar dem laryngoskopischen Spiegel Bilder zu bieten vermögen, die nicht bloss auf den ersten Anblick eine der oben erwähnten Krankheiten vortäuschen können. Alle Hilfsmittel einer sicheren Diagnose bis zu dem: ex juvantibus et nocentibus, müssen oft angewandt werden, vor allem aber wird es nothwendig sein, den ganzen Menschen zu untersuchen, um aus etwa sonst an ihm sichtbaren Erscheinungen Momente für eine Dyskrasie, die vermuthet wird oder ausgeschlossen werden soll, zu gewinnen.

Was zunächst die Differentialdiagnose zwischen sogenannten katarrhalischen Erosionen und den im Beginn der Localisation syphilitischen und tuberculösen Giftes vorkommenden anbelangt, so geht wohl heutzutage die allgemeine Ansicht dahin, primäre, nicht specifische Erosionen zu den grössten Seltenheiten zu rechnen. Vielleicht wird es an der Hand einer grösseren Statistik sogar möglich sein, nachzuweisen, dass dieselben überhaupt nicht vorkommen. Vorläufig wollen wir nur darauf hinweisen, dass wir unter 94 Kehlkopfkranken nur 3mal Erosionen, welche sich später nicht in tuberculöse Ulcera umwandelten, zu Gesichte bekamen

und dass diese 3 Fälle, aus anderweitigen floriden Manifestationen als luetisch diagnosticirt, erst auf specifische Behandlung heilten. In früherer Zeit, als selbst ein Türck noch nur von »mit Lungentuberculose im Zusammenhang stehenden Kehlkopfkrankheiten« zu sprechen wagte, wurden katarrhalische Erosionen häufiger diagnosticirt.

Unter den 4 mit Geschwürsbildung verlaufenden acuten Katarrhen, welche Türck in seiner »Klinik der Krankheiten des Kehlkopfes und der Luftröhre« beschreibt, sind Fall 4, 5 und 6 wohl mit Sicherheit auszuschliessen. In den ersten beiden Fällen sind Ulcerationen der Hinterwand des Kehlkopfs mit randständigen blassen Zacken angeführt, Erkrankungsformen, welche, wie ich später zeigen werde, eine nahezu sichere Diagnose auf Tuberculose gestatten. Im ersteren Falle kommt hierzu mehrmalige vorausgegangene Hämoptoë und »an den Lungenspitzen ganz geringe Dämpfung«, im zweiten ein nicht näher charakterisirter Bronchialkatarrh, Seitenstechen und noch bei der Entlassung eine »angeblich habituelle geringe Heiserkeit«. Hat man öfter beginnende tuberculöse Erkrankungen des Kehlkopfes gesehen und wirft einen Blick auf die zu den eben erwähnten Fällen 4 und 5 gehörigen Abbildungen des »Atlas zur Klinik«, so wird man wohl nicht zweifeln, dass im Verlaufe einer längeren Beobachtung sich hier eine deutliche Kehlkopf- und Lungenphthise würde entwickelt haben. In Fall 6 liegt ebenfalls der Verdacht einer schwereren, als einfach katarrhalischen Erkrankung sehr nahe. Man betrachte nur die Bilder 3 und 4 auf Taf. III des Atlas; eine sehr schwere Störung des Normalzustandes springt in die Augen. Während schwerere Erkrankungen des Schleimhautüberzuges der Cartilagines arytaenoideae und der Plica interarytaenoidea fast constant bei Tuberculose und mitunter auch in Folge von Syphilis vorkommen, dürfte wohl eine so ausgedehnte Geschwürsbildung auf den Ary-Knorpeln, verbunden mit so hochgradiger Schwellung, dass dieselben »bei tiefem In- und Espiriren, Anlauten und Hüsteln unbeweglich in ihrer Lage verharren«, bei blossem Katarrh als ein Unicum zu betrachten sein. Auch muss uns dieser Katarrh verdächtig erscheinen, wenn wir hören, dass derselbe im Krankenhause,

in welchem sich Patient schon einen Monat lang wegen eines Bronchialkatarrhes in Behandlung befand, plötzlich entstand, ein Umstand, der ausserdem die sichere Ausschliessung einer Anätzung oder Verbrennung, die sehr wahrscheinliche einer Erkältung als ätiologischer Momente ermöglicht. An die erstere hätte man bei der Localisation und Gestalt der Geschwüre, wie sie sich uns in Fig. III besonders darstellen, noch am ehesten denken müssen.

Fall 3 (Abbildung in Fig. III und IV, Taf. II des Atlas) muss uns zumindest zweifelhaft vorkommen, besonders wieder wegen der Localisation an der hinteren Kehlkofwand und des langen Verlaufes. Obgleich »selbst bei Vergrösserung kein Substanzverlust, sondern nur die gewöhnlichen Unebenheiten« an der Vorderfläche der hinteren Kehlkopfwand sichtbar waren, ist gerade wegen dieser sonst nicht gerade gewöhnlichen Unebenheiten der tiefere Sitz eines typischen tuberculösen Geschwüres noch nicht auszuschliessen, denn die Erfahrung hat gezeigt, dass Geschwüre der Hinterwand perspectivisch vollkommen von, wenn auch sehr geringfügigen, Schwellungen der höher gelegenen Schleimhaut verdeckt werden können, da sie von oben nur im Profil zu betrachten sind. Unter den Fällen von Geschwürsbildung bei acutem Katarrh ist also kein einziger, bei dem die Tuberculose als aetiologisches Moment mit Sicherheit auszuschliessen wäre.

Ebenso steht es mit dem einen Fall complicirten chronischen Katarrhs (Fall 14, Taf. IV, Fig. II des Atlas). Auch hier muss uns die sogenannte Mesoarytaenoiditis mindestens suspect erscheinen; ein weiteres Urtheil ist, da eine längere Beobachtung des Kranken nicht stattgefunden hat, weder in Türck's noch in unserem Sinne möglich.

Fall 57 ist der einzige, dem man auf Grund der an betreffender Stelle mitgetheilten Daten nicht einen anderen Ursprung als den eines Katarrhs nachweisen kann, aber, wenn man das dazugehörige Bild betrachtet, welches scharfrandige grosse Ulcera an der Rückseite des Kehldeckels und auf dem linken Wrisbergknorpel zeigt, muss sich der Gedanke an Syphilis aufdrängen. Bietet trotzdem die Krankengeschichte keinen Anhalt dafür, so

müssen wir doch sagen, dass dieser Fall in seinem objectiven Befund, wenn man ihn wirklich mit Türck als rein katarrhalisch auffasst, einzig in seiner Art dasteht.

Endlich ist noch Fall 58 zu erwähnen, in dem Türck selbst nur eine Wahrscheinlichkeitsdiagnose stellt, die in ihrer Form auch für sämmtliche andere schon geschilderten Fälle maassgebend ist: wo eine bestimmte Aetiologie nicht auffindbar war, diagnosticirte man Katarrh, leicht erklärlich, wenn man bedenkt, dass Türck die Tuberculose als aetiologisches Agens nur für solche Erkrankungen des Kehlkopfes in Anspruch nimmt, bei denen sich eine Complication mit Lungenphthise nachweisen liess; wie er denn auch bei dem von ihm beobachteten und unter Nr. 121 beschriebenen Fall primärer Kehlkopftuberculose die Diagnose offenbar erst auf Grund der später manifest gewordenen Lungenerkrankung stellte.

Wenn sich nun auch das Gewicht der Constatirung einer Lungenaffection für die Diagnose der Kehlkopftuberculose nicht leugnen lässt, so muss uns doch andererseits gerade dieser Fall und ein von Störk[1]) mitgetheilter ähnlicher, bei dem es gelang, die Diagnose aus dem Kehlkopfbefunde allein zu machen und später durch die nachfolgende Lungentuberculose zu bestätigen, auf die Möglichkeit und Nothwendigkeit hinweisen, aus dem laryngoskopischen Bilde allein die Diagnose zu stellen. Die Diagnose, die ja beim laryngoskopischen Untersuchen den Vortheil des freien Sehens für sich hat und sich nicht aus der Deutung mitunter zweifelhafter physikalischer Symptome zusammenzusetzen braucht, sollte sich möglichst von den letzteren zu emancipiren suchen, denn nicht jede, noch so deutliche Lungeninfiltration ist tuberculöser Natur. Nach den Erhebungen von Pancritius[2]), der 109 Fälle von Lungensyphilis anführt, ist diese Krankheit doch nicht als so überaus selten zu betrachten, und, wenn wir auch nicht so weit gehen, mit Schnitzler[3]) die Diagnose der

---

[1]) Handbuch der allgem. und spec. Chirurgie von Pitha u. Billroth, Bd. III, Abth. I, B., Abschn. IV, 5, Cap. XIX. S. 295.

[2]) Pancritius, Ueber Lungen-Syphilis, Berlin, 1881.

[3]) Schnitzler, Die Lungen-Syphilis und ihr Verhältniss zur Lungenschwindsucht. Wien, 1880.

Lungensyphilis von dem Kehlkopfbefunde abhängig machen zu wollen, falls nur einmal der Verdacht auf erstere vorliegt, so muss uns die Erwägung der Möglichkeit solcher, wenn auch seltenerer Erkrankungen, doch auf die Nothwendigkeit hinweisen, uns in der Diagnose der Kehlkopferkrankung möglichst von allen anderweitigen Erkrankungen zu emancipiren. Denn die Möglichkeit einer Complication von syphilitischer Erkrankung des Kehlkopfes mit tuberculöser der Lungen oder umgekehrt ist nicht ausgeschlossen. Ist es doch höchst wahrscheinlich, dass ein Fall ersterer Art in der Beobachtung von Gerhardt[4]) vorliegt. Hier fand sich bei einem nachweislich luëtisch inficirten Menschen in vivo ein kraterartiges, heilendes Geschwür am Processus vocalis eines Stimmbandes, bei der Section ausgedehnte Lungen- und Magentuberculose und ein in vivo jedenfalls unsichtbares Geschwür, mit polypoiden Höckern am Rande, auf der Hinterwand des Larynx.

Es ist demnach hier der Ort, auf die den tuberculösen Erkrankungen des Larynx zukommenden Eigenthümlichkeiten, aus denen eine sichere Diagnose zu stellen ist, hinzuweisen.

Die Tuberculose vermag sich an allen Punkten des Larynx zu localisiren und thut dies gewöhnlich auch in ausgebreiteter Weise im weiteren Verlaufe. Nur die Epiglottis ist ein verhältnissmässig sehr selten von ihr beliebter Sitz. Nicht so ist es aber mit dem Beginn der tuberculösen Laryngitis. In der grössten Mehrzahl der Fälle findet dieser an der Vorderfläche der Kehlkopfshinterwand statt und zwar in der Plica interarytaenoidea und hier in eigenthümlicher Weise, die durch vielfache Beobachtungen sichergestellt ist. Es ist nämlich in den meisten Fällen kein Geschwür sichtbar, sondern nur der Rand desselben in der Form polypoider Excrescenzen, kleiner blasser, halb durchscheinender Zacken, welche in ihrer Gesammtheit etwa einem zerfallenden Papillom oder spitzen Condylom gleichen. Solche primäre Wucherungen zeigt Fig. I.

---

[4]) Sitzungsberichte der Würzburger physikal.-medicinischen Gesellschaft, 1881 (S. A.).

*Fig. I.*

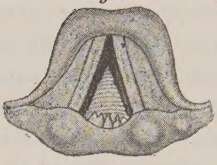

bei einer tuberculösen Laryngitis hypoglottica. Sehr deutlich werden diese eigenthümlichen Granulationen dargestellt in Fig. 34, S. 213, in Gottstein's Werk über den Kehlkopf[5]), ferner in Fig. 6, Taf. II des Störk'schen Werkes[6]), eine ganze Reihe derartiger Fälle im Türck'schen Atlas auf Taf. II, Fig. 2, Taf. IV, Fig. 1, Taf. XVII, Fig. 4 und 5, Taf. XVIII, Fig. 1, Taf. XIX, Fig. 1. Auch haben viele Autoren auf die grosse Häufigkeit dieser primären Localisation aufmerksam gemacht.

Türck hebt die Prädilection der Tuberculose für die Vorderfläche der Hinterwand des Kehlkopfes hervor und beschreibt auch die papillären Wucherungen als charakteristisch. Die Häufigkeit dieses Befallenseins der Hinterwand geht auch daraus hervor, dass unter 46 bei ihm beschriebenen Fällen nur 21 die Hinterwand frei zeigen.

Störk betont, dass gerade an dieser Stelle der Hinterwand inter cartt. arytaenoid. niemals eine heteroplastische Neubildung vorkomme, jede dort auftretende Wucherung demnach als tuberculös angesprochen werden müsse. Die Neubildung stellt ihm zufolge eine Schwiele, aus sehr festem und hartem Bindegewebe bestehend, dar, während Gottstein ihnen die Aehnlichkeit mit Papillomen auch in histologischer Beziehung lässt. Es kommen in der That beide Formen vor. In den Wucherungen des einen der später anzuführenden Fälle fand ich vorzüglich eine so bedeutende Hypertrophie des Papillarkörpers und so enorme Wucherung des Epithels, dass die sich tief zwischen die Papillen hinein erstreckenden Epithelzüge an einzelnen Stellen den Anblick eines Cancroids boten. In einem anderen Falle war das Gewebe so knorpelhart, dass die kalte Schlinge, mit welcher der Tumor exstirpirt werden sollte, darin hängen blieb und zur Abtragung Galvanocaustik angewandt werden musste. Hier fand sich keine Verdickung des Epithels, das darunter liegende Ge-

[5]) Gottstein, Die Krankheiten des Kehlkopfes, Wien 1884.
[6]) loc. c.

webe aber nur aus dichtgedrängten fibrösen Fasern bestehend und fast gefässlos. Auch in einem von der Leiche gewonnenen Falle, wo die Wucherungen eben gerade noch sichtbar waren, zeigte sich dasselbe Bild.

Wenn Störk behauptet, dass »das Hervortreten einer derartigen Granulationswucherung an der hinteren Wand für ein unfehlbares Zeichen der sich entwickelnden Tuberculose« zu halten sei, so spricht auch der letzte von mir angeführte Fall schlagend dafür. Im laryngoskopischen Bilde war die Wucherung der Hinterwand kaum sichtbar und darunter fand sich ein erbsengrosses Geschwür, welches sich weiterhin zwischen der Muskel- und Knorpelschicht tunnelförmig nach beiden Seiten ausbreitend die Hinterwand vollkommen unterminirt hatte. Wenn es an der Leiche nur selten gelingt, diese beim Lebenden so häufigen Wucherungen aufzufinden, so liegt das eben an ihrem frühzeitigen Auftreten. Die fortschreitende Tuberculose führt erst zum Tode, wenn mit vielen anderen Gewebstheilen auch diese Hyperplasien zu Grunde gegangen sind und so kommt es, dass es mir unter 60 Sectionen nur ein einziges Mal gelang, einen derartigen und oben beschriebenen Befund zu erheben, während unter 39 an Kehlkopfphthise Erkrankten 33 das ominöse Bild der Hinterwanderkrankung boten, da sie alle im Beginn oder in einem noch nicht zu weit vorgeschrittenen Stadium der Erkrankung in Behandlung kamen.

Auch Schech[7]) spricht sich nicht nur für die Häufigkeit und das primäre Auftreten dieser Erkrankungsform, sondern auch für deren ausserordentliche diagnostische Wichtigkeit aus, worin er mit Störk und Gottstein übereinstimmt, die ebenfalls die Möglichkeit eines Auftretens der Kehlkopftuberculose in oben beschriebener Form lange vor Ausbruch der Lungenphthise annehmen. Heinze[8]) kommt auf Grund seiner anato-

[7]) Schech, Klinische und histologische Studien über Kehlkopf-Schwindsucht. Münchener Aerztl. Intelligenzblatt, Nr. 41 u. 42, 1880. Schech, Ueber Kehlkopf-Tuberculose, Volkmann's Sammlung klinischer Vorträge, Nr. 230, 1883.

[8]) Heinze, Ueber Kehlkopfschwindsucht. Leipzig 1879.

[9]) J. Solis Cohen, Tuberculosis as manifested in the larynx. American. Journal of the Med. Science, January 1883.

mischen Untersuchungen ebenfalls zu dem Ergebniss der Möglichkeit eines solchen Verhältnisses und Cohen[9]) führt 3 Fälle an, in denen er die Kehlkopferkrankung je 6, 14 und 8 Wochen vor derjenigen der Lungen auftretend fand. Auch letzterer beschreibt die Häufigkeit und das eigenthümliche Aussehen der Erkrankung der Hinterwand.

Schmidt[10]) schliesst sich den Ergebnissen, welche Heinze und Schech gewonnen haben, nur im Allgemeinen an, betont aber in seiner Therapie noch besonders die Behandlung der Geschwüre der Hinterwand.

Fischer[11]) sieht als Prädilectionsstellen die Stimmbänder und die Hinterwand an. Da er als Hauptursache der Kehlkopftuberculose eine Infection durch Lungensecret ansieht, so erklärt er die Bevorzugung der ersteren Stelle durch den Mangel des Flimmerepithels auf den Stimmbändern, infolgedessen das Secret nicht fortgeschafft werde, der letzteren dadurch, dass in den Falten der Interarytänoidealregion sich das Secret leichter verfangen und anhäufen könne. Eine primäre Tuberculose des Larynx würde auch er in Form jener Granulationen annehmen.

Es muss darauf hingewiesen werden, dass in der That für die Tuberculose nicht sowohl die Geschwüre der Hinterwand charakteristisch sind, als vielmehr jene eigenthümlichen und in ihrer Art wohl ganz einzig dastehenden Wucherungen, die nur in der Umgebung der Geschwüre entstehen und nicht selbst tuberculöser Natur sind. Sie sind am ehesten in ihrer pathologischen Bedeutung mit jener interstitiellen, zuerst hypertrophirenden, später zu narbiger Schrumpfung führenden Entzündung des Lungenbindegewebes zu vergleichen, wie dieselbe bei der chronischen tuberculösen Pneumonie vorkommt, ein Vergleich, den schon Störk[12]) in ähnlicher Weise gezogen hat. Auch stimmen sie mit dieser in histologischer Hinsicht überein.

Rokitansky[13]) beschreibt sie so schon als Schwielen, das

[10]) M. Schmidt, Die Kehlkopfschwindsucht und ihre Behandlung. Leipzig 1880.

[11]) Fischer, Zur Beleuchtung der Pathogenese des tuberculösen Processes im Larynx. Wiener med. Wochenschr., 1885, Nr. 14 u. 19.

[12]) l. c. pg. 283.

[13]) Rokitansky, Pathologische Anatomie, Bd. 3, pg. 25.

heisst, als narbige Massen. Einen von Störk[14]) abgetragenen derartigen Tumor untersuchte Kundrat und fand als Bestandtheile desselben einen bindegewebigen, nach der Oberfläche papillären Grundstock mit nur spärlichen Zellen, meist von Spindelform, im lockeren Bindegewebe an manchen Stellen Bildungszellen und indifferente, den Leukocythen ähnliche, im ganzen Stroma nur eine einzige Capillare, auf der Oberfläche ein mehrschichtiges Epithelstratum. Nirgends findet sich eine Andeutung von Tuberkeln. Hiermit stimmen meine Untersuchungen vollkommen überein. Die schon oben von mir in ihrer histologischen Beschaffenheit geschilderten Präparate wurden sämmtlich auf Tuberkelbacillen gefärbt und ergaben in dieser Beziehung ein durchaus negatives Resultat, wie dies auch von vorneherein erwartet werden konnte. Ich muss hinzusetzen, dass die Leiche, von der das eine Präparat entnommen war, ausser dem mächtigen und unzweifelhaft tuberculösen Geschwür des Kehlkopfes grosse Cavernen in den Lungen und ausgebreitete Darmtuberculose zeigte, ein Zweifel an der Diagnose also nicht möglich ist.

Nach all diesem müssen wir also jene nun genugsam geschilderten papillären oder vielmehr papilloiden Wucherungen der Hinterwand des Kehlkopfes als charakteristisch für die tuberculöse Erkrankung desselben ansehen und können dieselben äls ein sicheres differentialdiagnostisches Symptom betrachten. Nichtsdestoweniger ist auch hier noch einige Vorsicht geboten. Dieses Symptom hat nur einen positiven, durchaus keinen negativen Werth. So sehr häufig auch die Tuberculose ihre erste Localisation im Kehlkopfe in der oben beschriebenen Weise macht oder doch wenigstens dieselbe sogleich mit anderen verbindet, kommt es doch vor, dass eine derartige primäre Erkrankung oder Complication ganz ausbleibt oder erst in einem Stadium auftritt, wo sie einen diagnostischen Werth nicht mehr hat. Doch dies sind die seltensten Fälle.

Nicht verschweigen dürfen wir aber, dass trotz Störk's Behauptung, derartige Wucherungen kämen nie als heteroplastische vor, und trotzdem derselbe auch wohl die Syphilis bei

---

[14]) l. c. pg. 285.

ihrer Entstehung ausschliesst, doch ein Fall von Türck[15]) existirt, bei dem Wucherungen von einer für die Tuberculose höchst charakteristischen Form dennoch syphilitische waren: sie wichen auf eine Schmiercur und Jodkali. Bei dem ausserordentlich seltenen Vorkommen eines derartigen Fehlschlagens einer sonst so sicheren Diagnose kann man sich zuletzt noch auf die Diagnose ex juvantibus mit Sicherheit verlassen. Mit Recht sagt Michaël[16]): »Es wäre eine sonderbare Tuberculose, die auf Jodkali heilte.« Wir wollen erst später auf die sonstige Differentialdiagnostik zwischen Syphilis und Tuberculose im Kehlkopfe zurückkommen, um vorerst die Möglichkeit der Verwechslung mit anderen malignen Processen zu betrachten. Zunächst kommen hier die anderen infectiösen Granulationsgeschwülste in Ansehung: Lepra, Lupus und Rotz. Wenn alle drei auch sehr seltene Krankheiten des Kehlkopfes vorstellen, so muss doch gerade bei ihnen wegen der grossen anatomischen Aehnlichkeit auf Verwechslungen und deren Verhütung Rücksicht genommen werden.

Die Lepra könnte, wenn sie sich primär im Kehlkopfe localisirte, immerhin mit Tuberculose verwechselt werden. Galt nun auch nach Virchow[17]) im Mittelalter schon die vox rauca als untrügliches Zeichen der Lepra, so dass Hans v. Gersdorf 1526 behauptete: »Das erst zeychen ist die heyssere in der stymm und red, enge des otems«, so werden sich nach den neueren Untersuchungen von Wolff, Gibb, Schrötter und v. Ziemssen[18]) immer noch andere Zeichen von Lepra am übrigen Körper finden lassen und nur diese werden auch die Diagnose ermöglichen und sichern.[19])

Der Lupus hat in seinem Aussehen nur selten eine Gestalt, die ihn sogleich von Tuberculose[20]) oder besonders von

[15]) l. c. Fall 145, Atlas XXII, 3.

[16]) Michaël, Diagnostik und Therapie der Lungensyphilis (S. A.).

[17]) Virchow's Archiv, Beitr. zur path. Anatomie der Lepra Arabum. Bd. 57, S. 455. 1873.

[18]) v. Ziemssen's Handbuch. Bd. IV, I. S. 339.

[19]) Gottstein, l. c. pg. 146.

[20]) Es soll hier nicht weiter auf die neuerdings aufgestellte und auch vom Verfasser angenommene Ansicht der Identität beider Processe eingegangen werden.

Syphilis[21]) unterscheiden liesse. Unterscheidend sind die dem Lupus eigenthümlichen Knötchen, Complicationen mit lupösen Erkrankungen der Haut und der Verlauf.

Wie sehr das Bild allein zu täuschen vermag, zeigt die Abbildung Türck's[22]), die ein dem der tuberculösen Hinterwandwucherungen ausserordentlich ähnliches Ansehen bietet. Auch das bei Ziemssen[23]) pg. 336 abgezeichnete laryngoskopische Bild zeigt die grösste Aehnlichkeit mit einer beginnenden Syphilis. In diesem Falle war denn auch die Diagnose erst aus dem Verlaufe und ex juvantibus sicher zu stellen. Nicht einmal die Complication mit lupösen Erkrankungen der Haut, noch viel weniger solchen des Gaumens und Rachens[24]) vermögen immer eine bestimmte Unterscheidung von Syphilis zu geben und in gewissen Fällen, bei sehr decrepiden Individuen, wird sogar das Quecksilber und Jodkali seine therapeutische und damit auch diagnostische Wirksamkeit versagen. Dann ist der Verlauf entscheidend. Im allgemeinen gilt, dass, wozu die Syphilis Wochen braucht, der Lupus Monate und Jahre aufwendet.

Ferner dient zur Unterscheidung von gewöhnlicher Tuberculose, dass, während Narbenbildung bei tuberculösen Larynxprocessen äusserst selten ist, sie bei Lupus das gewöhnliche Vorkommen bildet[25]). Dies hängt mit der Wirksamkeit der Therapie zusammen, die, wenn man auch mit Schmidt[26]) eine noch so weit gehende Heilbarkeit der Larynxtuberculose annimmt, doch von der bei Lupus bei weitem übertroffen wird, wenn es wohl auch nur in den seltensten Fällen gelingen wird, bei letzterem eine Radicalheilung zu erzielen.

Der Rotz endlich ist als laryngeale Erkrankung beim Menschen noch zu wenig beobachtet, als dass sich eine Diagnose anders als aus der Allgemeinerkrankung ableiten liesse; ja,

---

21) Störk, l. c. pg. 363. Türck, l. c. pg. 426.
22) Türck, Atlas. Tf. XXI, Fig. 1.
23) l. c.
24) Türck, l. c. pg. 426.
25) Gottstein, l. c. pg. 144.
26) M. Schmidt, l. c.

ohne solche wird die Larynxerkrankung auch niemals diagnosticirt werden dürfen.

Die schweren Affectionen des Kehlkopfes und anliegender Theile, wie sie infolge acuter Infectionskrankheiten, Typhus und Blattern, seltener Masern, Scharlach und Erysipel[27]) auftreten, werden, abgesehen von anatomischen Verschiedenheiten, leicht aus Anamnese oder Beobachtung auf ihre Aetiologie zurückgeführt werden können, ebenso die traumatischen Ernährungsstörungen.

Nicht so leicht sind maligne Neubildungen, sogar noch bevor sie zu Destructionen geführt haben, als solche zu charakterisiren. Das Sarcom ist sehr selten. Seine Diagnose wird definitiv nur durch Exstirpation und mikroskopische Untersuchung eines Theiles der Geschwulst zu stellen sein.

Das Carcinom, als verhältnissmässig häufige Neubildung, kann, wenn man nicht auch hier die mikroskopische Untersuchung anwendet, immerhin einmal zur Verwechslung mit Syphilis oder Tuberculose führen. Wir sahen einen Fall von Carcinom, der einem gleichzeitig in Behandlung befindlichen von Tuberculose durchaus ähnlich sah, nur dass letzterer ausserdem die charakteristischen Granulationen der Hinterwand darbot. Es war dies ein Fall von Laryngitis hypoglottica (Chorditis vocalis inferior) chronica, bei dem die Diagnose später noch durch die Section bestätigt wurde und den ich in Fig. I. abgebildet habe. Jenes Carcinom bot ein bis auf die Hinterwandzacken ganz gleiches Bild einer graulich-verfärbten Hervorragung unter beiden Stimmbandrändern und konnte als solches nur durch die mikroskopische Untersuchung eines von Hrn. Dr. Schech excidirten Stückes festgestellt werden. —

Nachdem wir so die tuberculösen und syphilitischen Processe des Kehlkopfes von anderen destructiven Vorgängen isolirt haben, erübrigt es noch, beide von einander zu sondern. In der Mehrzahl der Fälle wird dies in der That durch das blosse laryngoskopische Bild allein gelingen. Immerhin bleiben doch eine Anzahl Fälle übrig, in denen die Diagnose

---

[27]) Gottstein, l. c. pg. 251. Massei, über das primäre Erysipel des Kehlkopfes, übers. von Meyer, Berlin 1886.

ex juvantibus und zwar hier noch mit allen Cautelen gestellt werden muss, eine weitere Anzahl, in denen auch diese im Stich lässt und der Verlauf allein massgebend ist. Der letztere ist überhaupt, wie dies auch Pancritius[28]) im Anschluss an Virchow betont, das wichtigste Unterscheidungsmerkmal zwischen Phthisis tuberculosa und syphilitica. Kann doch sogar, wie wir gesehen haben, jenes sonst fast untrügliche Merkmal, die eigenthümliche Erkrankung der Regio interarytaenoidea, einmal täuschen.

Der Lieblingssitz der Syphilis ist die Epiglottis und zwar an ihrer Zungenfläche, wie sich dies aus dem zumeist vorkommenden Uebergreifen der Erkrankung vom Rachen aus erklärt[29]), während die Tuberculose äusserst selten die Epiglottis, zumal primär, befällt und dann, entsprechend ihrem meist pulmonalen[30]) Ursprung die laryngeale Fläche vorzieht. Ausserdem hat die Tuberculose eine Tendenz, in ihrer Umgebung secundäre Wucherungen anzuregen, wie dieselben schon Rokitansky aufgefallen waren und von ihm beschrieben wurden, während die Syphilis fass nur Abrasionen, äusserst selten Neubildungen, erzeugt. Es können Verdickungen, besonders der Epiglottis und manchmal auch an den Aryknorpeln eine derartige Wucherung vortäuschen, doch sind dies dann nur Wulstungen im übrigen normal gebliebener Theile durch Narbenzug oder Hervorragung verschonter Partikel aus dem übrigen Felde der Zerstörung. Diese leicht sichtbaren Narben aber sind in der That ein sicheres Kriterium der Syphilis. Findet man Narben und zugleich fortschreitende Destruction in einem Kehlkopfe, bei dem nach Ausschluss alles übrigen die Diagnose nur zwischen Tuberculose und Syphilis schwankt, so ist die Entscheidung für die letztere gesichert[31]), da trotz Milchsäure und anderer Specifica Heilungen tiefergehender tuberculöser Ulcera immer noch zu den grössten Raritäten gehören. Anders verhält es sich aber in den Fällen

---

[28]) Pancritius, l. c. p. 23.

[29]) Störk, l. c. pg. 347.

[30]) Louis, Recherches anat., patholog. et thérapeutiques sur la phthisie. Paris 1843.

[31]) Schech, Münchener Aerztl. Intelligenzbl. 41, 42, 1880.

combinirter Luës und Tuberculose des Kehlkopfes. Die papilloide Erkrankung der Hinterwand ist trotz jenes einen Falles von Türck eine für Tuberculose so charakteristische, dass man mit Störk, Schech und Gottstein jeden Kranken, bei dem man dieselbe ausgesprochen findet, für tuberculös erklären muss. Niemals, wenn Syphilis einmal derartige Wucherungen vortäuschen sollte, zeigen dieselben, wie dies bei der vorzugsweise destructiven Natur der Syphilis leicht erklärlich ist, längeren Bestand oder gar fortschreitendes Wachsthum. Da nun auch Gottstein[32]) Geschwüre, die die obere Seite der Epiglottis einnehmen, unbedingt für syphilitisch erklärt, so kommen wir damit zu einem sicheren Anhaltspunkte für die Diagnose gleichzeitiger oder bald aufeinander folgender tuberculöser und syphilitischer Processe im Kehlkopf:

Findet man in einem Kehlkopfe neben deutlichen, womöglich strahligen Narben fortschreitende Destruction, namentlich auf der Zungenfläche des Kehldeckels, findet man ausserdem papilloide oder auch grössere Tumoren der Hinterwand, welche eine Tendenz zum Wachsthum zeigen, eventuell nach der Entfernung sich erneuern, so ist die Diagnose combinirter Syphilis und Tuberculose des Kehlkopfes gesichert.

Nach dieser Feststellung erlaube ich mir die von mir beobachteten Fälle folgen zu lassen.

1) Luëtische Infection vor 15 Jahren. Luës der Haut und des Periostes, später des Larynx. Im Anschluss Tuberculose des Kehlkopfes und der Lungen.

J. D., Taglöhner, 38 Jahre alt.

Der Vater ist an einer chronischen Lungenkrankheit gestorben, ebenso 4 Brüder desselben. Ein Bruder des Patienten ist an unbekannter Krankheit gestorben. Patient wurde im Jahre 1873 beim Militär syphilitisch inficirt. Im Jahre 1877 traten die ersten schwereren Symptome in Gestalt von Dolores osteocopi und tophi an den Schienbeinen auf. Im selben Jahre traten, nachdem er eine Schmiercur extern durchgemacht

[32]) Gottstein, l. c. pg. 237.

und Bäder genommen hatte, Hautausschläge auf, die nach seiner Beschreibung als papulöses Exanthem zu charakterisiren sind und in Ulceration übergingen. Im Winter 1879—80 bekam er eine grössere Menge Hautgummata am Fuss und auf dem Rücken. Von letzteren speciell rühren ausgedehnte Narben mit strahligen Conturen auf der rechten Schulter und Scapula her. Im Jahre 1881 bekam er Ulcera in der Nase, die er, durch vielfache Curen erfahren, selbst mit Jodkali innerlich behandelte und zur Heilung brachte. Im Jahre 1883 erkrankte er zum ersten Male an Syphilis des Larynx, während er schon seit Jugend häufig an leichteren Affectionen desselben zu leiden hatte. Dieselbe manifestirte sich durch Ulcera auf der Rückfläche der Epiglottis und an den Stimmbändern; hierbei kam er zum ersten Mal in Beobachtung der Abtheilung für Hals- und Nasenkranke der hiesigen Poliklinik. Während unter localer Behandlung und innerlicher mit Jodkali die Geschwüre heilten, dafür aber neue auftraten, zeigte sich zum ersten Male im Jahre 1885 eine Affection der Hinterwand und zwar in Form kleiner Tumoren, die in das Lumen der Glottis hineinragten und ein tieferliegendes kraterförmiges Geschwür theilweise verbargen. Pat. nahm fortgesetzt Jodkali. Während das Geschwür an der Epiglottis, welches, da es eine ulcerirte Verwölbung darstellte, als zerfallenes Gumma anzusprechen war, langsam verheilte, wuchsen die Hervorwölbungen zwischen den Aryknorpeln immer mehr, der Kranke fing jetzt an, an Brennen im Halse und Husten zu leiden, die Taschenbänder exulcerirten ebenfalls.

Im März 1886 untersuchte ich ihn zum ersten Mal und fand das in Fig. II wiedergegebene Bild einer entsetzlichen

*Fig. II.*

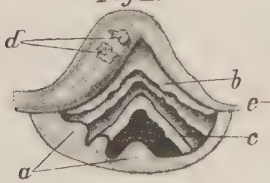


*Fig. III.*

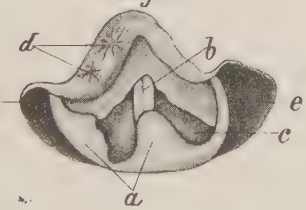


Destruction. Noch waren Geschwüre (d) auf der Epiglottis. Die Tumoren der Hinterwand (a) zeigten sich als sehr blasse,

etwas durchscheinende Vorwölbungen, waren aber nicht so deutlich, als sie später bei zunehmendem Wachsthum wurden. Die Glottis zeigte sich als eine von einer Reihe coulissenartiger Vorsprünge (b, c) begrenzte Bucht, Vorsprüngen, die sich nur mit Mühe als Stimmbänder (c) und Taschenbänder (b) unterscheiden liessen. Der Kehlkopfeingang war durch die Tumoren (a) und jene ödematösen Leisten stark verengt, so dass mehrmals kleinere Stücke von den rechts gelegenen Zacken der Hinterwand excidirt werden mussten. Während Patient fortgesetzt Jodkali gebrauchte und local Mandl'sche Solution angewandt wurde, heilten die noch vorhandenen Ulcera, die Zacken (Fig. III, a) wuchsen aber immer mehr, so dass wegen zunehmender Dyspnoë, die bei Betrachtung des Bildes, welches am 17. October 1886 aufgenommen ist, leicht erklärlich ist, auch der links gelegene grosse Zacken galvanocaustisch abgetragen wurde. Bis dahin musste die Diagnose einer combinirten Erkrankung allein aus dem Larynxbefunde auf Grund der schon oben ausgeführten Betrachtuugen gestellt werden. Am 17. December desselben Jahres jedoch zeigte die rechte Lungenspitze gedämpften Percussionsschall und verschärftes Athmen, am 14. Januar 1887 war die Dämpfung vollkommen geworden und Bronchialathmen hörbar. Im Kehlkopf ist der Befund fast immer der gleiche: Narben mit Retraction an Stelle der früheren Geschwüre, die Hinterwand zeigt jedoch in geringem Grade schon wieder Zunahme der Erkrankung.

2) Alte Luës im Pharynx und am weichen Gaumen. Luëtische Ulcera auf der Epiglottis. Tuberculöse Wucherungen an der Hinterwand des Larynx.

A. P., Marktschreiber in T., 39 Jahre alt.

P. kam im November 1883, nachdem er schon ein Jahr leidend gewesen war, zu einem Arzte seiner Heimath, Herrn Dr. B., um ihn wegen Schlingbeschwerden und Schmerzen im Rachen zu consultiren. Es fanden sich auf der Uvula und am Gaumenbogen eine Anzahl flacher, unreiner Geschwüre mit unregelmässigen Rändern. Diese wurden mit Arg. nitricum und Sublimat gepinselt, ohne zu heilen. Als nun neue am weichen Gaumen auftauchten, entstand der Verdacht auf Luës, obgleich P. eine Infection leugnete, und Jodkali brachte in der That in kurzer Zeit sämmtliche Geschwüre zur Heilung. Ebenso vernarbte ein im Februar 1884 aufgetretenes Recidiv.

Im Juni 1885 litt P. an einem heftigen Bronchialkatarrh nebst einer leichten Pleuritis, die aber in 14 Tagen abliefen.

Im August 1885 erkrankte P. an allabendlichem Fieber und Schmerzen im Kehlkopf; keine Heiserkeit, kein Husten, jedoch leichte Schlingbeschwerden, besonders beim Genuss von Flüssigkeiten.

Es wurde Chinin und Jodkali gegeben und hierdurch die Beschwerden behoben.

Im September desselben Jahres bestand ausser einer Angina tonsillaris ausserordentlich heftiger Husten mit Schmerzen im Kehlkopfe und »Erscheinungen von Glottiskrampf«.

Im December war P. bei vollständiger Heiserkeit sehr abgemagert und appetitlos geworden.

Damals wandte er sich nun zum ersten Male an die hiesige Poliklinik.

Am 29. December 1885 stellte sich P. vor. Den damaligen Befund bildeten seichte, über die ganze Fläche der Epiglottis vertheilte Geschwüre und ein tiefes Geschwür unter dem rechten Aryknorpel mit vielfachen gezackten Wucherungen über demselben. Auf Grund des letzteren Befundes und da die Anamnese damals noch nicht bekannt war, wurde die Diagnose auf Tuberculose gestellt und eine dementsprechende Behandlung in seiner Heimath veranlasst.

Nach kurzer Besserung verschlechterte sich der Zustand des P. wieder und am 11. April 1886 kam er neuerdings in die hiesige Poliklinik, nun aber bot seine Kehlkopferkrankung ein durchaus anderes Bild. Der Rand des Kehldeckels war mehrfach durch Geschwüre (c) tief eingekerbt, die Taschenbänder und Stimmbänder exulcerirt und auf der Hinterwand erhob sich nebst mehreren anderen ein an der Spitze flottirender Tumor, Veränderungen, die Fig. IV zeigt. In dieser Verfassung bekam ich P. zum ersten Mal zu Gesicht. Da erhebliche Dyspnoë bestand, wurde der flottirende Tumor galvanokaustisch abgetragen. Der Status präsens des P. war damals folgender:

*Fig. IV.*

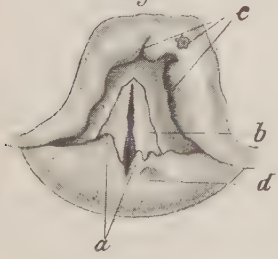


Auf der hinteren Pharynxwand eine streifige, nach unten etwas strahlige Narbe. Im Kehlkopfe das schon angeführte Bild. Thorax wohlgebaut. Percussion und Auscultation ergeben negatives Resultat. In der Leistenbeuge sind geschwollene Drü-

sen zu fühlen. Der Gesammtzustand des P. erscheint ziemlich reducirt. War im Vorjahre die Diagnose auf tuberculöse Laryngitis, so musste nun auch eine solche auf syphilitische Erkrankung gestellt werden. War die Hinterwand-Affection nur auf erstere Weise zu erklären, so konnte in Anbetracht jener Narbe und der charakteristischen Betheiligung der Epiglottis die syphilitische Natur eines Theiles der beobachteten Erscheinungen nicht geleugnet werden. Die uns hierauf erst bekannt gewordene Anamnese, wie sie oben mitgetheilt worden, sowie der weitere Verlauf bestätigten die Vermuthung einer combinirten Erkrankung.

P. erhielt Sublimat in Pillen und stellte sich im Juni wieder vor. Jetzt waren die oben beschriebenen Ulcera der Epiglottis und der wahren und falschen Stimmbänder nahezu geheilt, die Wucherungen der Hinterwand dagegen hatten wieder an Grösse zugenommen. Es wurde nun Jodkali verordnet und am 4. October, als P. neuerlich sich mit wieder stärker gewordener Dyspnoë meldete, bot sich das Bild der Fig. V dar.

*Fig. V.*

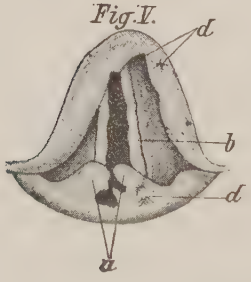


Sämmtliche Ulcera waren mit strahligen Narben (d) verheilt, die Zacken an den Aryknorpeln (a) dagegen waren so vergrössert, dass sie nicht bloss erhebliche Dyspnoë verursachten, sondern auch die Iuxtaposition der Stimmbänder (b) (das Bild ist bei versuchter Phonation aufgenommen) vollkommen verhinderten, indem sie bei dem Versuche gegeneinander gepresst wurden. Der rechts sitzende Zacken wurde abgetragen. Der progrediente Charakter der Hinterwanderkrankung musste, während die specifische Behandlung auf die übrigen Affectionen prompt heilend einwirkte, die Diagnose der Tuberculose als sicher erscheinen lassen, abgesehen von dem anatomisch charakteristischen Verhalten, das auch bei der histologischen Untersuchung, deren Resultate oben mitgetheilt sind, den gewöhnlichen Befund tuberculöser Randgranulationen zeigte. Eine Lungenerkrankung konnte zwar auch jetzt noch nicht nachgewiesen werden, hätte aber nur zur Unterstützung der Diagnose mitgewirkt, ohne zur Aufstellung derselben durchaus nothwendig zu sein. — Seitdem ist P. nicht weiter zur Beobachtung gekommen.

3) Alte Luës der Haut. Syphilitisches Ulcus an der Epiglottis. Beginnende Tuberculosis der Kehlkopfhinterwand und der Lungenspitzen.

H. F., Zuschneider, 35 Jahre alt, aus G.

F. kam am 13. Juli 1886 in die hiesige Poliklinik. Er gab sogleich an, in Graz und anderweitig schon längere Zeit wegen Syphilis in Behandlung gewesen zu sein. In der That hatte er auf der Brust mehrere offenbar von gummösen Geschwüren herrührende strahlige Narben. Seit längerer Zeit litt er auch am Kehlkopf. Bei der laryngoskopischen Besichtigung fiel ausser einem kleinen scharfrandigen Geschwür am Petiolus der Epiglottis eine kleine Zacke der Hinterwand auf. P. erhielt innerlich Calomel zu 0,1 zweimal täglich und ausserdem wurde besagtes Geschwür geätzt. Während letzteres unter dieser Behandlung heilte, zeigte sich dagegen in den nächsten 14 Tagen ein rapides Wachsthum und Vermehrung jener Zacken, so dass binnen kurzem sich das typische Bild der tuberculösen Mesoarytaenoiditis darbot. Da ausserdem noch eine Dämpfung auf der rechten Lungenspitze bestand, konnte auch hier die Diagnose auf combinirte Luës und Tuberculose gestellt werden. Leider entzog sich F. einer weiteren Beobachtung.

Dies sind in kurzen Zügen die Bilder der mir zu Gesicht gekommenen Fälle. Dieselben legen die Vermuthung nahe, dass combinirte Erkrankungen der beschriebenen Art nicht so sehr selten sein mögen und vielleicht mancher Fall, in dem die Diagnose zwischen Luës und Tuberculose schwankte, beiden angehören mag. Zur Klärung solcher Fälle würde die Kenntniss von ihrem Vorkommen und eine längere Beobachtung gehören. Von Schnitzler sind auch vor kurzem hierhergehörige Mittheilungen gemacht worden[33]). Während aber Schnitzler mehr für eine Umwandlung syphilitischer Geschwüre in tuberculöse plaidirt, zeigen unsere Fälle ein Nebeneinanderbestehen beider Erkrankungen schon in einem frühen Stadium und deutliche Unterscheidbarkeit beider Processe, wobei die Tuberculose sich nicht sowohl durch die Geschwürsbildung charakterisirte,

[33]) Schnitzler, Ueber Combination von Syphilis und Tuberculose des Kehlkopfes und die Umwandlung syphilitischer Geschwüre in tuberculöse. Internat. klin. Rundschau, 1887, Nr. 3 und 8.

als vielmehr durch den Wucherungen anregenden Reiz. Auf letzteren möchten wir auch weiterhin das Hauptgewicht legen.

In der That mögen die sogenannten Mischinfectionen sich bald in dieser, bald in jener Form repräsentiren. Eine durch welche Infection immer gesetzte Verletzung der normalen Deckorgane wird gerade so wie eine traumatische Läsion Gelegenheit zu neuer Invasion anderweitiger Keime zu bieten vermögen, es wird sich also zwar nicht ein syphilitisches Geschwür, wohl aber ein nach syphilitischem Zerfall zurückgebliebenes indifferentes Geschwür in ein tuberculöses verwandeln können. Andererseits wird ein durch eine vorhergehende Infection mit irgend einem Krankheitserreger geschwächter Körper leichter einer neuen Infection zugänglich sein als ein gesunder und so die eine Invasion für die andere disponiren können. Unsere Fälle, die ein Nebeneinanderbestehen zweier ätiologisch verschiedener Krankheitsprocesse zeigen, werden zu den letzteren zu rechnen sein. Solche Mischinfectionen, wie sie bei acuten Krankheiten sehr häufig beobachtet werden können[34]), mögen bei chronischen wohl auch häufig genug sein, ohne bei dem längeren zeitlichen Auseinanderliegen der Infectionstermine immer eine sichere Diagnose zu ermöglichen.

Zum Schlusse erlaube ich mir, Hrn. Prof. Dr. Bollinger für die Erlaubniss zur Benützung der zu vorstehender Arbeit benöthigten Leichen, ferner Hrn. Privatdocenten Dr. Schech für die freundliche Ueberlassung des Materials der Abtheilung für Hals- und Nasenkranke an der hiesigen Poliklinik, endlich Hrn. Privatdocenten Dr. C. Seitz für die gütige Unterstützung bei Vornahme der mikroskopischen Untersuchungen hiemit meinen besten Dank auszusprechen.

---

[34]) Roth, Ueber Mischinfectionen. D. Med. Woch. 1886, Nr. 51.